

Sonografické vyšetření kolena

Scanning Technique in Knee Ultrasonography

T. NOVOTNÝ¹, K. MEZIAN², J. CHOMIAK³, L. HRAZDIRA⁴

¹ Ortopedická klinika Fakulty zdravotnických studií Univerzity J. E. Purkyně v Ústí nad Labem a Krajské zdravotní, a. s. – Masarykovy nemocnice v Ústí nad Labem

² Klinika rehabilitačního lékařství 1. lékařské fakulty Univerzity Karlovy a Všeobecné fakultní nemocnice v Praze

³ Ortopedická klinika 1. lékařské fakulty Univerzity Karlovy, IPVZ a Fakultní nemocnice Na Bulovce, Praha

⁴ NZZ MUDr. Luboš Hrazdira s.r.o., Brno

SUMMARY

This guide to ultrasound imaging of the knee describes the basic scanning planes and contains corresponding high-resolution ultrasound images. The patient and probe positionings are explained in a simplified step-by-step manner using schematic drawings. This standard and simple examination technique seems to be an appropriate way to improve the learning curve of novice musculoskeletal sonographers. In this manuscript, an emphasis is placed on Baker's cyst and knee effusion detection and on how to diagnose collateral ligament injuries.

Key words: tendons, knee joint, tendinopathy, Baker's cyst, popliteal cyst, menisci, tibial, medial collateral ligament, musculoskeletal, protocol, ultrasound.

ÚVOD

Ultrasonografické (US) vyšetření je rychle se rozvíjející metodou, sloužící k objektivizaci patologií pohybového aparátu. Mezi hlavní výhody patří nízká cena, dostupnost provedení, možnost zaznamenání a reprodukovatelnost výsledků, dynamické testování a také snadná komparace s kontralaterální stranou (4). Základní nevýhodou metody je riziko uplatnění tzv. chyby vyšetřujícího, vycházející většinou z nedostatečné implementace doporučených diagnostických protokolů u začínajících sonografistů při relativně dlouhé učební křivce metody. Cílem tohoto článku je definovat jasně a přehledně rozsah a postup základního US vyšetření kolenního kloubu a periartikulárních struktur standardizovaným postupem (3). Ilustrační sonogramy byly pořízeny na přístroji Samsung RS85 (Soul, Jižní Korea).

PATOLOGIE

Intraartikulární výpotek, změny na burzách, šlachových úponech a cystické útvary, léze měkkotkáňových periartikulárních struktur, abnormality kostních a kloubních povrchů, kloubní instability, volná kloubní tělíska, nádorové afekce (1).

POLOHOVÁNÍ PACIENTA

US vyšetřování kolenního kloubu začíná vleže na lůžku, a to v poloze supinační (vleže na zádech) s mírnou flexí v kyčelním a kolenním kloubu vyšetřované končetiny (koleno lze v semiflexi podepřít polštářkem či srolovaným prostěradlem), nebo v poloze pronační (vleže na břiše). Vyšetřující sedí na židli, bokem k pacientově postižené straně. Polohy pacienta a vyšetřujícího se mohou v atypických případech měnit, musí však být dodrženy stan-

dardní pozice sondy k povrchu vyšetřované krajiny tak, aby mohl být uplatněn předkládaný vyšetřovací protokol.

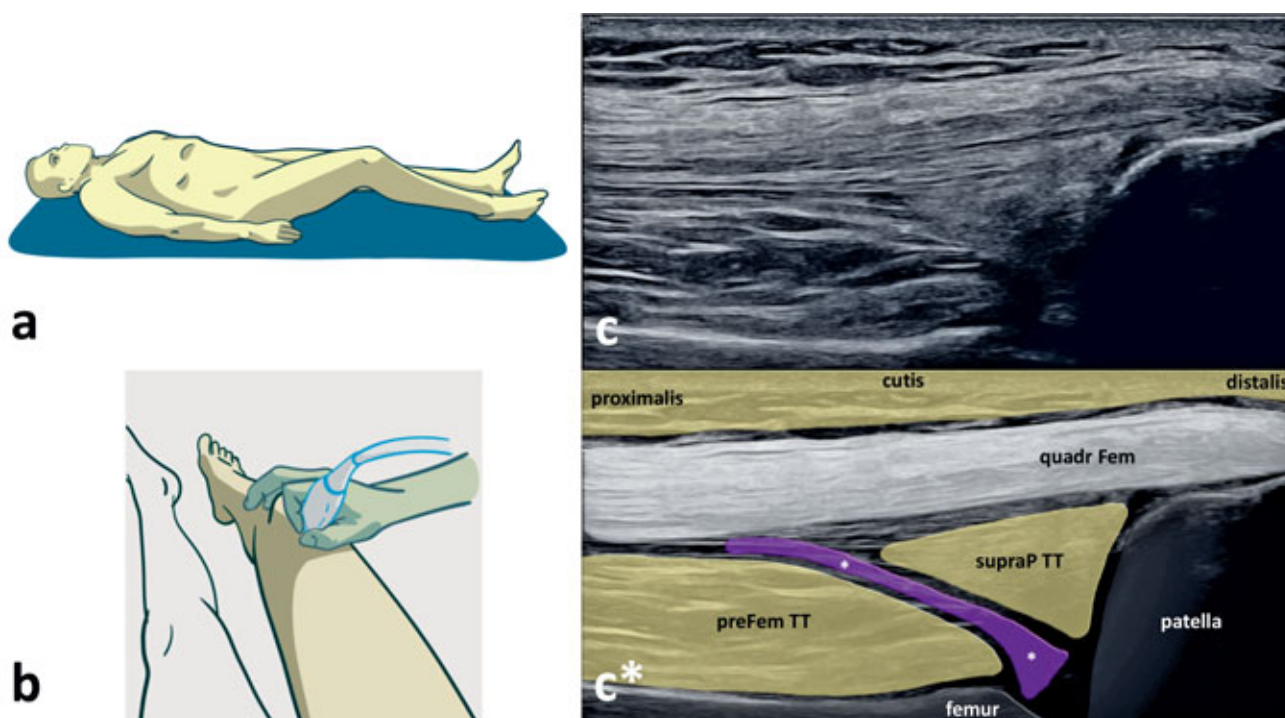
VÝBĚR SONDY

Volíme lineární sondu o frekvenci minimálně 10 MHz (optimálně v rozsahu 5–18 MHz). U obézních pacientů, nastavujeme nižší insonační frekvenci.

POSTUP VYŠETŘENÍ

Suprapatelární longitudinální projekce

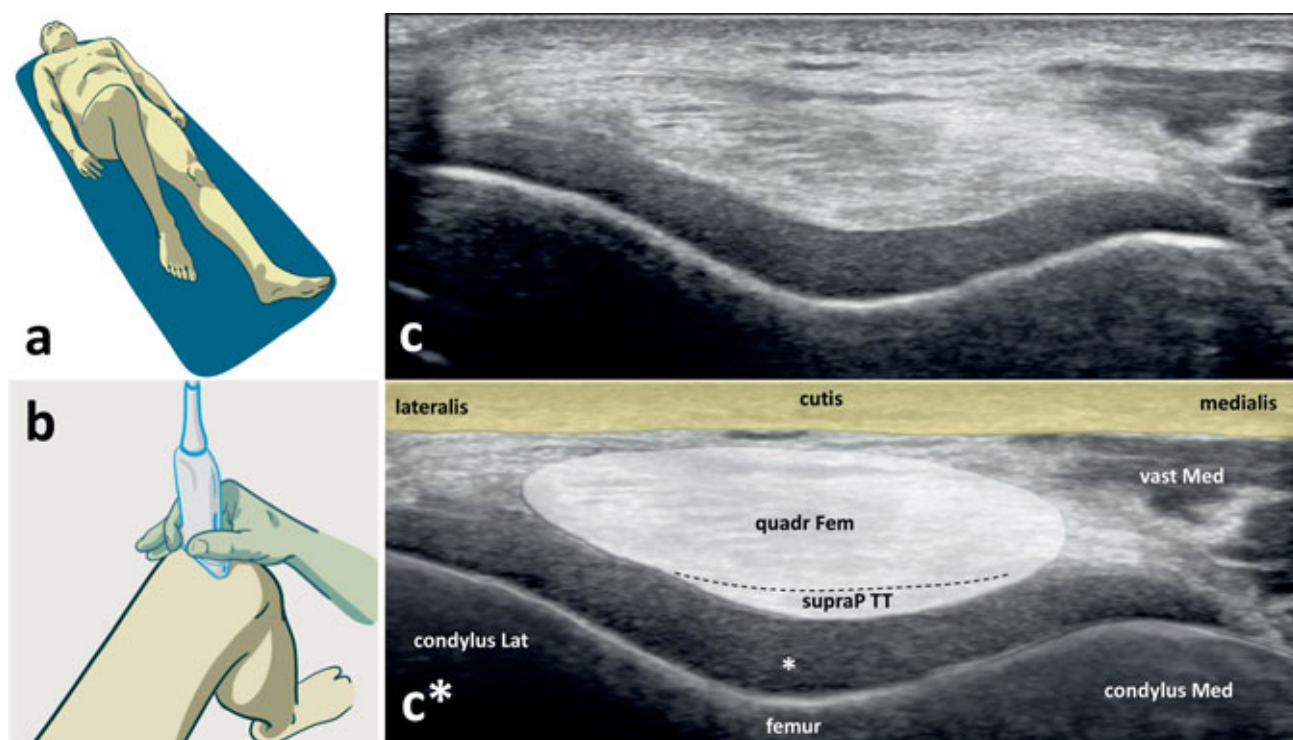
Vyšetření zahajujeme v tzv. "supinační poloze", tedy vleže na zádech se semiflexí cca 30° ve vyšetřovaném kolenním kloubu a ipsilaterálním kyčelním kloubu (obr. 1a). Sondu přiložíme ventrálně nad lokalitu suprapatelárního recessu, proximálně od okraje baze patelly, longitudinálně s dlouhou osou končetiny (obr. 1b). K získání kvalitního sonogramu kolenního kloubu je v některých případech potřeba v závislosti na množství podkožního tuku pacienta na přístroji upravit hloubku snímání tak, aby došlo k přehlednému zobrazení povrchu femuru. Základními skeletálními orientačními body jsou okraj baze patelly a kontura skeletu distálního femuru. Dále v této projekci diferencujeme úpon *m. quadriceps femoris* a *recessus suprapatellaris* (obr. 1c,c*). Vizualizaci jednotlivých struktur lze posoudit případné odchylky od fyziologické morfologie. Důležitým diagnostickým krokem je detekce tekutiny v suprapatelárním recessu. Orientačně lze odhadnout charakter a množství výpotku kolenního kloubu před eventuální punkcí. Při snadné kompresibilitě volné tekutiny sonografickou sondou lze rovněž usuzovat na její případnou aspirabilitu. V suprapatelárním recessu lze diagnostikovat také hypertrofickou synoviální tkáň. Ze zobrazených struktur můžeme dále posoudit morfologické změny při úponu *m. qua-*



Obr. 1. Ventrální suprapatelární projekce k US vyšetření kolenního kloubu:

a – pacient leží na zádech se semiflexí v kyčelním a kolenním kloubu, b – ultrazvuková sonda je přiložena ventrálně nad suprapatelární recessus, v dlouhé ose končetiny, c, c* – ventrální suprapatelární sonogram kolenního kloubu a korespondující barevné schéma.

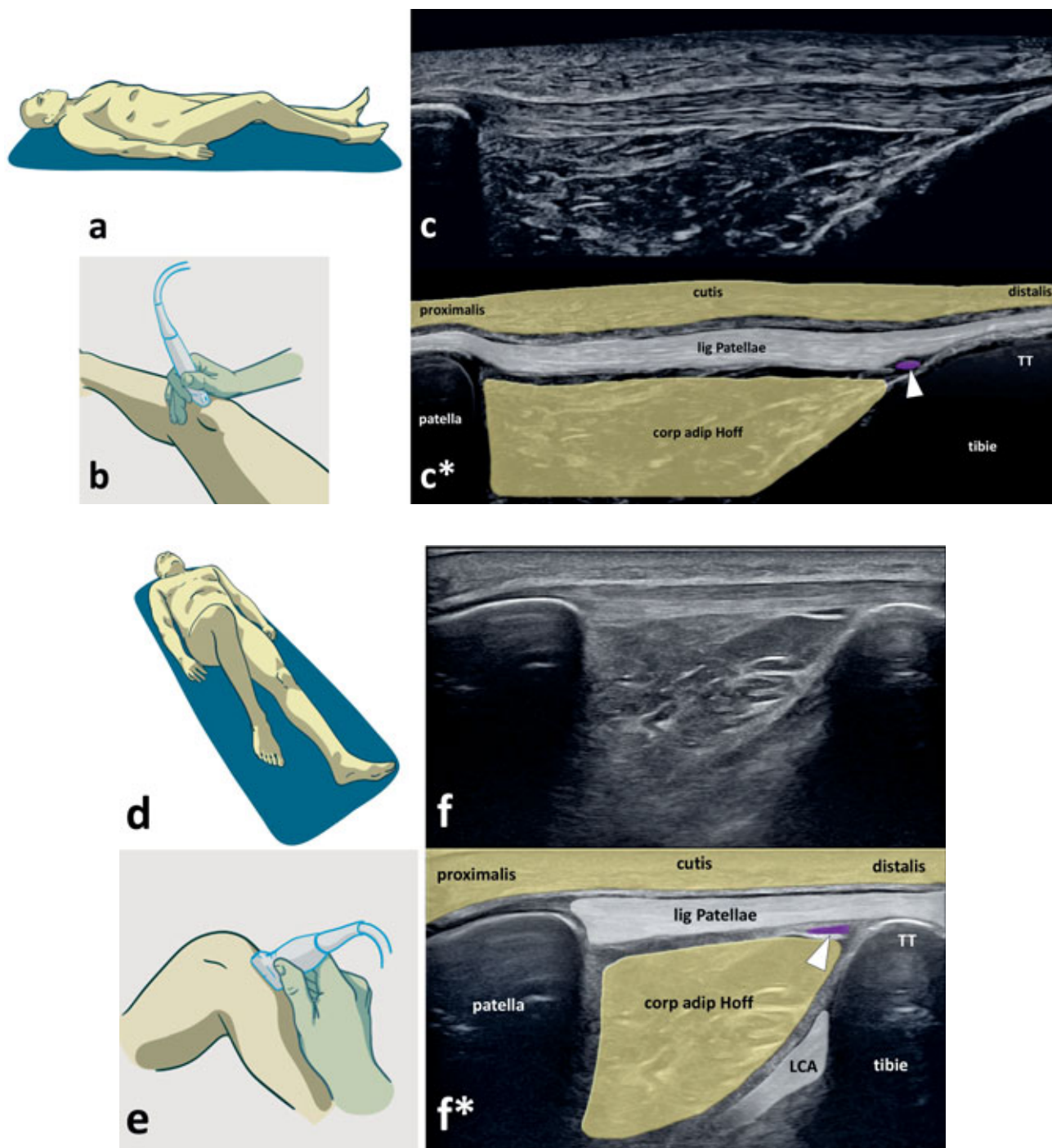
Zobrazené struktury: okraj baze patelly, kontura skeletu distálního femuru, úpon m. quadriceps femoris (quadr Fem), recessus suprapatellaris (fialový, označený bílými hvězdičkami), suprapatelární tukové těleso (supraP TT), prefemorální tukové těleso (preFem TT).



Obr. 2. Suprapatelární transverzální projekce s maximální flexí kolenního kloubu k US vyšetření kolenního kloubu:

a – pacient leží na zádech s flexí ve vyšetřovaném kolenním kloubu, b – ultrazvuková sonda je přiložena proximálně od pately, transverzálně na dlouhou osu končetiny, c, c* – transverzální suprapatelární sonogram kolenního kloubu a korespondující barevné schéma.

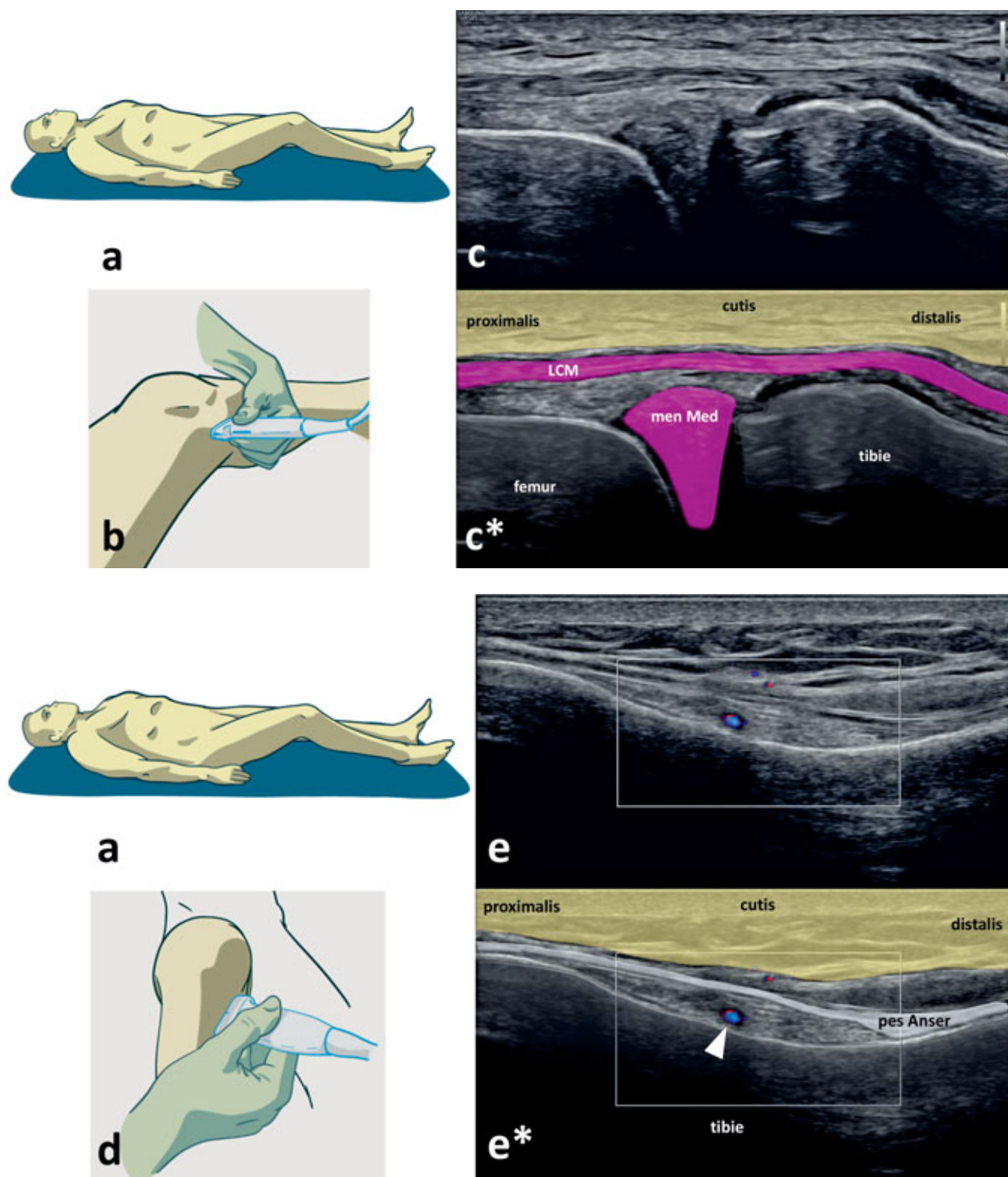
Zobrazené struktury: mediální kondyl femuru (condylus Med), laterální kondyl femuru (condylus Lat), kontura chrupavky na facies articularis patellaris femuru (označena hvězdičkou), úpon m. quadriceps femoris (quadr Fem), černá přerušovaná čára znázorňuje rozhraní mezi šlachou kvadricepsu a suprapatelárním tukovým tělesem (supraP TT), m. vastus medialis (vast Med).



Obr. 3. Infrapatelární longitudinální projekce a projekce na přední zkřížený vaz k US vyšetření kolenního kloubu:

a – pacient leží na zádech se semiflexí v kyčelním a kolenním kloubu pro infrapatelární longitudinální projekci, b – ultrazvuková sonda je přiložena ventrálně nad průběh lig. patellae, v dlouhé ose končetiny, c, c* – infrapatelární longitudinální sonogram kolenního kloubu a korespondující barevné schéma, d – pacient leží na zádech s flexí v kolenním kloubu pro projekci na lig. cruciatum anterius (LCA), e – ultrazvuková sonda je přiložena ventrálně nad průběh lig. patellae v dlouhé ose končetiny a rotována zevně o 30°, paralelně s orientací LCA (distální pól sondy je rotován mediálně a proximální pól laterálně), f, f* – projekce na přední zkřížený vaz kolenního kloubu a korespondující barevné schéma.

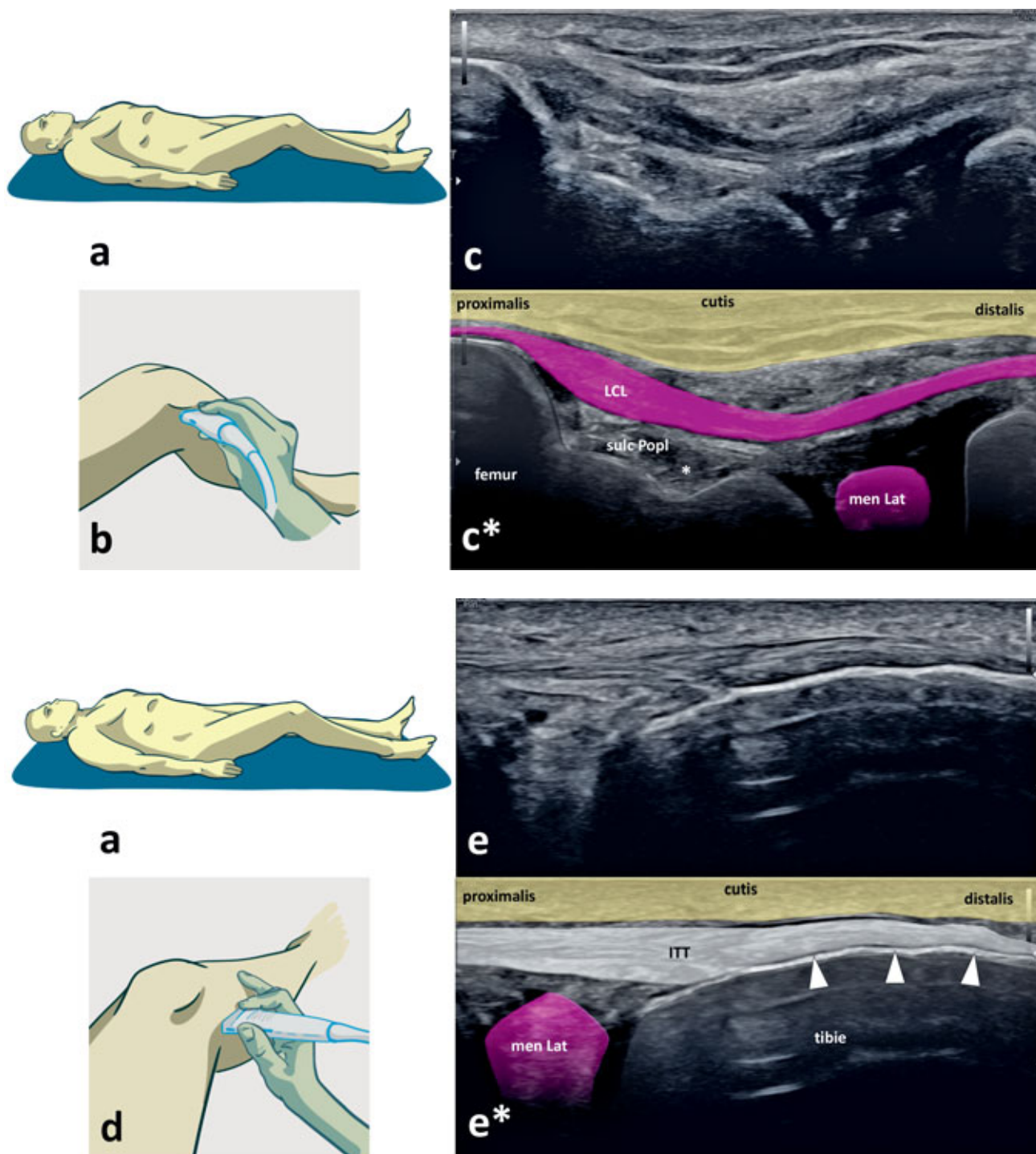
Zobrazené struktury: okraj apexu patelly, kontura tuberozity tibie (TT), kontura ventrálního platu tibie, lig. patellae, Hoffovo těleso (corp adip Hoff), bursa infrapatellaris profunda (fialová, značena bílým trojúhelníkem), přední zkřížený vaz (LCA).



Obr. 4. Mediální projekce k US vyšetření kolenního kloubu:

a – pacient leží na zádech se semiflexí v kyčelním a kolenním kloubu, b – pro zobrazení ligamentum collaterale mediale (LCM) je ultrazvuková sonda přiložena mediálně na kloubní štěrbinu podélně s dlouhou osou končetiny, c, c* – sonogram LCM a korespondující barevné schéma, d – pro zobrazení pes anserinus je ultrazvuková sonda přiložena ventromediálně paralelně s průběhem úponu této šlachy, e, e* – sonogram pes anserinus a korespondující barevné schéma.

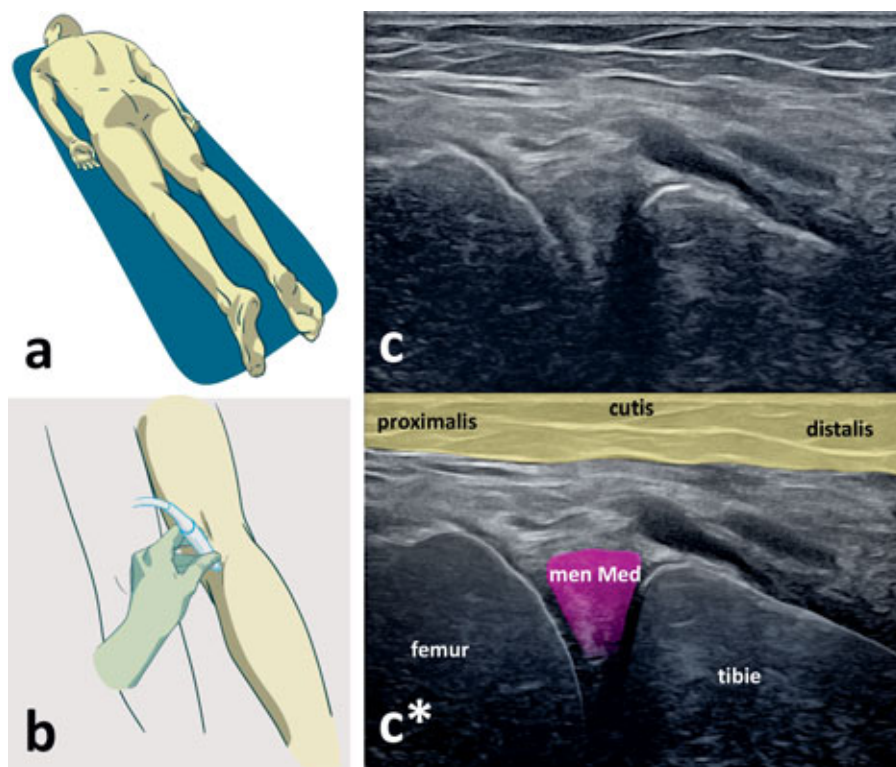
Zobrazené struktury: okraj mediálního kondylu femuru, meniscus medialis (men Med), okraj mediálního kondylu tibie, lig. collaterale mediale (LCM), úpon pes anserinus (pes Anser), a. genus inferior medialis (modrá, značena bílým trojúhelníkem).



Obr. 5. Laterální projekce k US vyšetření kolenního kloubu:

a – pacient leží na zádech se semiflexí v kyčelním a kolenním kloubu, b – ultrazvuková sonda je přiložena laterálně nad průběh ligamentum collaterale laterale, v dlouhé ose končetiny, pro projekci na zevní postranní vaz, c, c* – sonogram projekce na zevní postranní vaz kolenního kloubu a korespondující barevné schéma, d – ultrazvuková sonda je přiložena laterálně nad úpon iliotibialního traktu, pro projekci na úpon iliotibialního traktu, e, e* – sonogram projekce na úpon iliotibialního traktu a korespondující barevné schéma.

Zobrazené struktury: okraj laterálního kondylu femuru, okraj laterálního kondylu tibie, sulcus popliteus (sulc Popl), m. popliteus (značený hvězdičkou), lig. collaterale laterale (LCL), meniskus lateralis (men Lat), okraj laterálního kondylu tibie, tractus iliotibialis (ITT), úpon iliotibialního traktu (značený bílými trojúhelníky).



Obr. 6. Posteromediální projekce k vyšetření vnitřního menisku:

a – pacient leží na břiše, b – ultrazvuková sonda je přiložena na posteromediální oblast kolena, v dlouhé ose končetiny, c,c* – posteromediální sonogram kolenního kloubu pro projekci na zadní roh vnitřního menisku a korespondující barevné schéma.

Zobrazené struktury: posteromediálního okraj kondylu femuru, cornu posterior menisci medialis (men Med), posteromediální okraj kondylu tibie.

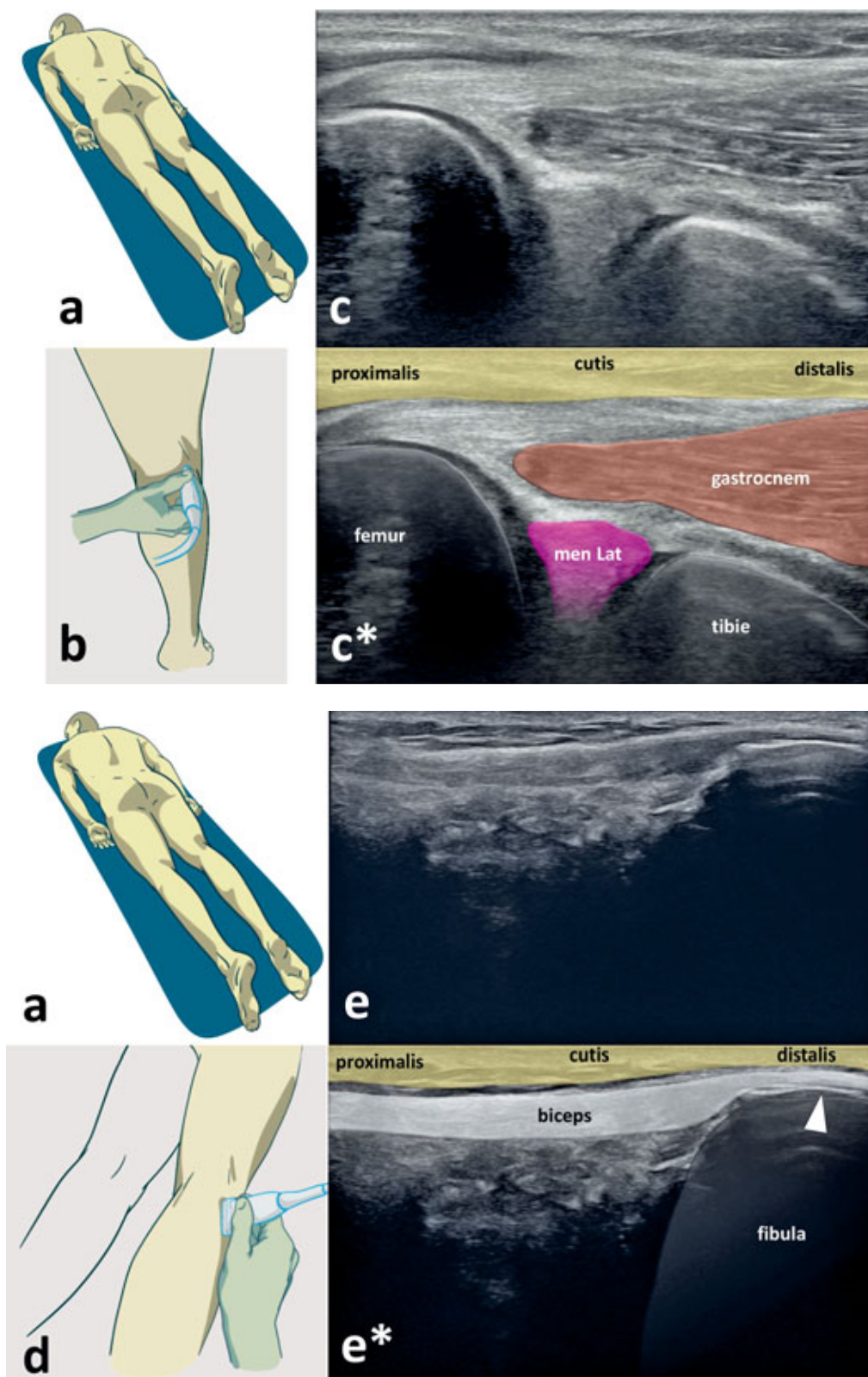
driceps femoris a odlišit jeho kompletní léze s přerušáním kontinuity šlachy, od parciálních defektů či entezopatie s edematózním prosáknutím úponu.

Suprapatelární transverzální projekce s maximální flexí kolenního kloubu

Vyšetření zahajujeme v tzv. “supinační poloze“, tedy vleže na zádech s maximální flexí ve vyšetřovaném kolenním kloubu (obr. 2a). Sonda přiložíme ventrálně nad lokalitu suprapatelárního recessu, těsně za proximální okraj baze patelly, transverzálně na dlouhou osou končetiny (obr. 2b). Vyšetření může být za patologických podmínek limitováno omezeným rozsahem pohybu ve vyšetřovaném kloubu. Základními skeletálními orientačními body jsou kontury mediálního a laterálního kondylu femuru, mezi kterými je patrná *facies patellaris* femuru se zátěžovými plochami kondylů femuru a interkondylárním sulkem. Na povrchu těchto skeletálních struktur je patrná hypoechogenní až anechogenní kontura vrstvy hyalinní chrupavky kloubního povrchu femorální části kolenního kloubu. Dále v této projekci diferencujeme úpon *m. quadriceps femoris* a mediálně od něj distální část svalového břicha *m. vastus medialis* (obr. 2c,c*). Tato projekce slouží zejména k snadnému a přehlednému posouzení diferencovatelných částí kloubního povrchu kolena. Tímto způsobem lze zaznamenat snížení kontury chrupavky na kondylech femuru, chondrální defekty, či degenerativní změny charakteru osteofytů při okrajích kloubních ploch.

Infrapatelární longitudinální projekce a projekce na přední zkřížený vaz

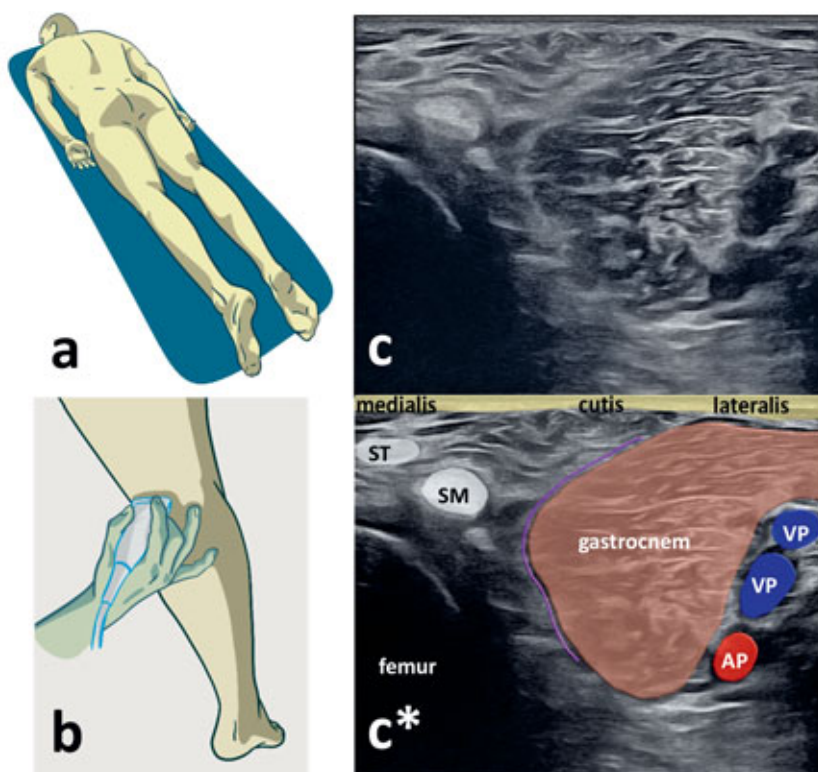
Vyšetření provádíme ve stejné poloze jako u výše popsané ventrální suprapatelární projekce (obr. 3a). Sonda přiložíme infrapatelárně, ventrálně nad průběhem *lig. patellae*, distálně od okraje apexu patelly, longitudinálně s dlouhou osou končetiny (obr. 3b). Skeletálním orientačním bodem je kontura okraje apexu patelly a kontura tuberozity tibie (TT), mezi kterými je rozepjaté *lig. patellae*, dále pak diferencujeme ventrální okraje plata tibie. Pod distálním koncem *lig. patellae* se nachází *bursa infrapatellaris profunda* a dále smíšeně a nepravidelně echogenní hmota Hoffova tělesa (obr. 3c,c*). Na sonogramu ověřujeme fyziologickou konturu *lig. patellae*, popřípadě její patologické odchylky. Těmi může být částečné či kompletní přerušování kontinuity vazů při jeho lézi, nebo edematózní prosáknutí začátku vazů při apexu patelly u diagnózy „jumper’s knee“. Charakteristické je také edematózní prosáknutí úponu vazů na TT, které spolu s fragmentací tuberozity poukazuje na diagnózu morbus Osgood-Schlatter. Převodem kolena do maximální flexe (minimálně 90°, obr. 3d) a zrotováním sondy distálním pólem mediálně a proximálním pólem laterálně (obr. 3e) můžeme částečně zobrazit echo kontury distálního úponu *lig. cruciatum anterius* (LCA) na *area intercondylaris tibiae* (obr. 3f,f*) (2). Ve stejné poloze lze u lézí LCA prokázat patologickou přední zásvuku. Vyšetření může být opět limitováno omezením hybnosti kolena u řady patologií.



Obr. 7. Posterolaterální projekce k US vyšetření kolenního kloubu:

a – pacient leží na břiše, b – ultrazvuková sonda je přiložena na posterolaterální oblast kolena, v dlouhé ose končetiny, c, c* – posterolaterální sonogram kolenního kloubu pro projekci na zadní roh zevního menisku a korespondující barevné schéma, d – ultrazvuková sonda je přiložena na posterolaterální oblast kolena nad průběh šlachy m. biceps femoris, e, e* – posterolaterální sonogram úponu šlachy m. biceps femoris a korespondující barevné schéma.

Zobrazené struktury: posterolaterální okraj kondylu femuru, cornu posterior meniscii lateralis (men Lat), posterolaterální okraj kondylu tibie, šlacha m. biceps femoris (biceps), úpon šlachy m. biceps femoris (značený bílým trojúhelníkem), m. gastrocnemius lateralis (gastrocnem).



Obr. 8. Posterioři transverzální projekce k US vyšetření kolenního kloubu:

a – pacient leží na břiše, b – ultrazvuková sonda je přiložena na posteromediální oblast kolena transverzálně na dlouhou osu končetiny, c, c* – posterioři transverzální sonogram kolenního kloubu a korespondující barevné schéma.

Zobrazené struktury: posteromediální okraj kondylu femuru, šlacha m. semitenosus (ST), šlacha m. semimembranosus (SM), caput mediale m. gastrocnemii (gastrocnem), bursa semimembranacea-gastrocnemica (značená fialovou linkou), a. poplitea (AP), v. poplitea (VP).

Mediální projekce na vnitřní postranní vaz a projekce na úpon *pes anserinus*

Vyšetření provádíme v tzv. „supinační poloze“, tedy vleže na zádech se semiflexí ve vyšetřovaném kolenním kloubu a ipsilaterálním kyčelním kloubu (obr. 4a). Sondou přiložíme na mediální stranu kolena, nad průběh *lig. collaterale mediale* kolenního kloubu, longitudinálně s dlouhou osou končetiny (obr. 4b). Skeletálním orientačním bodem je kontura mediálního kondylu femuru a okraj mediálního kondylu tibie. V zářezu mezi skeletálními obrysy je patrné klínovité echo vnitřního menisku a nad ním se mezi skeletálními strukturami rozepíná *lig. collaterale mediale* (obr. 4c, c*). Posunutím sondy mírně distálně a rotací distální strany sondy směrem laterálně se dostáváme nad oblast úponu *pes anserinus* (obr. 4d). Skeletálním orientačním bodem je kontura mediálního kondylu tibie, nad kterým je ve skeletálním žlábků patrný úpon *pes anserinus*. Ten přebíhá přes patrnou *a. genus inferior medialis* (obr. 4e, e*).

Laterální projekce kolenního kloubu na zevní postranní vaz a na úpon iliotibiálního traktu

Vyšetření provádíme ve stejné poloze jako u výše popsané ventrální suprapatelární a infrapatelární projekce, tedy s 30° flexí ve vyšetřovaném kolenním kloubu (obr. 5a). Sondou přiložíme laterálně nad průběh *lig. collaterale laterale* (LCL) kolenního kloubu longitudinálně s dlouhou osou končetiny (obr. 5b). Skeletálním orientačním bodem je kontura laterálního kondylu femuru, která pokračuje v *sulcus popliteus* a dále okraj laterálního kondylu tibie. V zářezu mezi skeletálními obrysy kontury femuru a tibie je diferencovatelné klínovité echo zevního menisku. V popliteálním žlábků je patrná šla-

cha *m. popliteus*. Od zevního kondylu femuru, přes popliteální žlábek a šlachu *m. popliteus* v něm umístěnou, odstupuje LCL (obr. 5c, c*). Posunutím sondy distálně a její mírnou rotací se dostáváme nad oblast úponu iliotibiálního traktu (ITT) (obr. 5d). Skeletálním orientačním bodem je Gerdyho hrbolek na laterálním kondylu tibie, s patrným úponem ITT (obr. 5e, e*).

Posteromediální projekce na vnitřní meniskus

Vyšetření provádíme v tzv. „pronační poloze“, tedy vleže na břiše (obr. 6a). Sondou přiložíme na posteromediální oblast vyšetřovaného kolena, longitudinálně s dlouhou osou končetiny (obr. 6b). Skeletálním orientačním bodem je kontura posteromediálního okraje kondylu femuru a posteromediálního okraje kondylu tibie. V zářezu mezi skeletálními obrysy je patrné klínovité echo zadního rohu vnitřního menisku (obr. 6c, c*). Tato projekce slouží k dalšímu a také přehlednějšímu zobrazení vnitřního menisku v místě, kde typicky dochází k jeho poranění.

Posterolaterální projekce na zevní meniskus a na úpon *m. biceps femoris*

Vyšetření provádíme v tzv. „pronační poloze“, tedy vleže na břiše (obr. 7a). Sondou přiložíme na posterolaterální oblast vyšetřovaného kolena, longitudinálně s dlouhou osou končetiny (obr. 7b). Skeletálním orientačním bodem je kontura posterolaterálního okraje kondylu femuru a posterolaterálního okraje kondylu tibie. V zářezu mezi skeletálními obrysy je patrné klínovité echo zadního rohu zevního menisku (obr. 7c, c*). Mírnou rotací sondy nad hmatný průběh šlachy *m. biceps femoris* a posunem distálně získáme projekci k jejímu zobrazení

(obr. 7d). Skeletálním orientačním bodem je zevní kondyl tibie, nad kterým dále zachycujeme podélný průběh a úpon šlachy *m. biceps femoris* až k hlavičce fibuly (obr. 7e,e*). Hlavičku fibuly obtáčí *n. fibularis communis*, který lze v této krajině sledovat proximodistálně od rozdělení *n. ischiadicus* na *n. tibialis* a *n. fibularis communis*.

Zadní transverzální projekce

Vyšetření provádíme ve stejné poloze jako u výše popsané posteromediální a posterolaterální projekce (obr. 8a). Sondu přiložíme do oblasti popliteální jamky vyšetřovaného kolena, transverzálně na dlouhou osou končetina, mírně mediálně (obr. 8b). Skeletálním orientačním bodem je kontura posteromediálního okraje kondylu femuru. Na sonogramu jsou laterálně patrné šlachy *m. semitendinosus* a *m. semimembranosus*, mediálně pak *caput mediale m. gastrocnemii*. Mezi svalovým bříškem *m. gastrocnemius* a šlachou *m. semimembranosus* je patrná *bursa semimembranacea – gastrocnemica* (obr. 8c,c*). V případě akumulace tekutiny bývá tato burza označována jako Bakerova pseudocysta. Kromě možných zobrazení patologie šlachosvalových struktur, používáme tuto projekci nejčastěji právě k detekci kolekce hypoechogenní tekutiny v podobě Bakerovy pseudocysty a ganglií šlachových pochev příslušných svalů. US můžeme v těchto případech použít i k sonograficky navigované punkci.

ZÁVĚR

Správně provedené sonografické vyšetření kolenního kloubu přináší rychlou, objektivní a reprodukovatelnou informaci o kloubu a jeho periartikulárních strukturách. Snadno diferencuje nitrokloubní výpotek, chronické degenerativní změny či akutní traumatické léze struktur měkkého kolena. US vyšetření může být použito také pro přesnou punkci kloubu, Bakerovy pseudocysty či aplikaci kontrastní látky, léku či léčivých přípravků intraartikulárně. Limitací je nemožnost vyšetření struktur v akustickém kostním stínu – významné části hyalinní chrupavky, zkřížených vazů a hluboce uložených částí menisků.

Literatura

1. Hrazdira L. Praktická muskuloskeletální ultrasonografie pro lékaře a fyzioterapeuty. Paido, Brno, 2020.
2. Jačisko J, Mezian K, Naňka O. Sonography of the anterior cruciate ligament revisited. *J Clin Ultrasound*. 2021;49:248–249.
3. Özçakar L, Kara M, Chang KV, Tok F, Hung CY, Akkaya N, Wu CH, Çarli AB, Hsiao MY, Tekin L, Wang TG, Ulaşlı AM, Chen WS, De Muynck M. EURO-MUSCULUS/USPRM. Basic scanning protocols for knee. *Eur J Phys Rehabil Med*. 2015;51:641–646.
4. Razek AA, Fouda NS, Elmetwaley N, Elbogdady E. Sonography of the knee joint. *J Ultrasound*. 2009;12:53–60.

Korespondující autor:

MUDr. Kamal Mezian, Ph.D.
Klinika rehabilitačního lékařství 1. lékařské fakulty
Univerzity Karlovy a Všeobecné fakultní nemocnice
v Praze
Albertov 7/2049
120 00 Praha 2-Nové Město
E-mail: kamal.mezian@gmail.com